4

Complément de cours :.

LES GLANDES SALIVAIRES

INTRODUCTION : les glandes salivaires sont des glandes exocrines rattachées à la cavité buccale, elles sécrètent **la salive** qui a pour effet de faciliter la mastication, la déglutition et la digestion.

On les classe en :

1. Glandes salivaires majeures : La parotide, la glande sous maxillaire, et la glande sublinguale, situées à distance de la cavité buccale.
2. Glandes salivaires mineures : Petites glandes situées dans la muqueuse et sous muqueuse de la cavité buccale.

LA GLANDE PAROTIDE

: est la glande salivaire la plus volumineuse.

I/ SITUATION

Dans la région parotidienne :

- au dessus de la région carotidienne.
- sous le conduit auditif externe.
- en arrière de la branche montante de la mandibule.
- en avant de la mastoïde et du sterno-cleïdo-mastoïdien.

Dans la loge parotidienne : limitée par :

- En avant, la branche montante de la mandibule tapissée en dedans par le muscle ptérygoïdien interne et en dehors par le masséter.
- En arrière par, la mastoïde, l'apophyse styloïdè, et les muscles et ligaments qui s'y attachent.
- En dehors, l'aponévrose cervicale superficielle.
- En dedans l'espace prés stylien, simple fente entre le ligaments sphéno-maxillaire et stylo-maxillaire.
- En haut conduit auditif externe et l'ATM
- En bas, la bandelette maxillaire.

II/ MORPHOLOGIE :la glande a la forme d'un prisme triangulaire, a sommet supérieur et a base inférieure.

De sa partie antérieure pare un prolongement, en dehors du masséter, et ce continu par le canal excréteur le **canal de Stenon** , celui ci perfore le muscle buccinateur, et s'ouvre dans la cavité buccale en regard de la 1ou 2eme molaire supérieure. (trajet en baïllonnette)

Ses faces antéro-interne et postéro- interne émettent également des prolongements.

III/ RAPPORTS:

Externes

En haut : le conduit auditif externe, l'ATM
En bas : le ventre postérieur du digastrique.
En avant : :la branche montante de la mandibule.
En arrière : l'espace rétro-stylien.
En dehors : les ganglions lymphatiques et la peau.
En dedans : le pharynx.

Internes

- La division en branches terminales du nerf facial (br cervico-faciale et br temporo-faciale) se fait à l'intérieur de la parotide. **L'élément dangereux de la glande parotide.**

En dedans on retrouve(de dehors en dedans)

- Le plan veineux qui comprend le confluent veineux intra parotidien, l qui donne la veine jugulaire externe , la communicante intra-parotidienne, la veine carotide externe.
- L'artère carotide externe, qui se divise en art temporale superficielle et en artère maxillaire interne.
- Les lymphatiques satellites des vaisseaux

Les éléments vasculo-nerveux sont donc intra- parotidien.

LA GLANDE SOUS MAXILLAIRE

I/SITUATION : à la partie latérale de la région sus hyoïdienne, dans la loge sous maxillaire.

La loge sous maxillaire : est une loge triangulaire qui présente trois parois et trois bords.

1. Paroi interne : aponévrose cervicale superficielle qui tapisse l'hyo-glosse et le mylo-hyoïdien.
2. Paroi supéro-externe : fossette sous maxillaire de la mandibule.
3. Paroi inféro-externe :
   - Dédoublement de l'aponévrose cervicale superficielle.
   - Peaucier du cou.
   - peau .

II/ MORPHOLOGIE : il est classique de la comparer à une amande couchée contre le bord inférieur de la mandibule, avec :

- un pôle antérieur (qui peut atteindre le ventre antérieur du digastrique)
- un pôle postérieur (qui peut atteindre le S-C-M)
- une face interne.
- Une face externe (divisée en deux segment l'un supérieur ,l'autre inférieur).

La face interne de la glande émet un prolongement interne , c'est également de cette face que sort le canal excréteur : **le canal de Wharton.** Il s'ouvre en dehors du frein de la langue au niveau de la caroncule sub-linguale.

III/ RAPPORTS :

1. **Artériels :**
   - Artère faciale (br de la carotide externe).
   - Artère sous mentale (br de la faciale).
   - Artères sous maxillaire(rameaux de la faciale).

Artère linguale (br de la carotide externe, ne penetre pas dans la région).

2. **Veineux** :les veines ne sont pas satellites des artères.
   - La veine faciale passe en superficie, contrairement à l'artère qui passe en profondeur.
   - La veine linguale contrairement à l'artère passe dans la loge sous-maxillaire.
3. **lymphatiques :** dans la loge existe deux groupes de ganglions, pré-glandulaire et rétro-glandulaire.
4. **Nerveux :**
   - Le nerf grand hypoglosse , longe la face interne de la loge.
   - Le nerf mylo-hyoïdien chemine contre la mandibule, soit à la face supéro-externe de la loge.
   - Le nerf lingual ne pénètre pas dans la loge sous maxillaire, il passe au dessus.

LA GLANDE SUB-LINGUALE

La plus petite des glandes salivaires majeures.

I/ SITUATION : dans le plancher buccal de part et d'autre du frein de la langue.

II/ RAPPORTS :

En dehors , la fossette sub-linguale de la mandibule et le muscle mylo-hyoïdien.

n haut , la muqueuse buccale, gingivo-linguale.
n bas, le muscle génio- hyoïdien.
/ **MORPHOLOGIE** : la glande est formée par une ensemble de glandules qui possédent
nacune son propre canal excréteur. Le plus volumineux s'ouvre prés du frein de la langue en
vant du Wharton ,et porte le nom de **canal de Rivinus** (ou de Bartholin). Les autres portent le
om de **caneaux de Walther** et s'ouvrent dans le sillon gingivo-lingual.

LES GLANDES SALIVAIRES MINEURES

e répartissent dans la muqueuse buccale, principalement sur la voûte palatine et à la face
nterne des joues.
lles dévèresent leur contenu directement dans la cavité buccale.
xploration des glande salivaires :
liché endo-buccaux.
lichés de profil strict.
ialographie : en dehors des épisodes infectieux, et en deuxième intention uniquement pour
réciser une image douteuse.

ntérêt pratique :

- Les lithiases salivaires les plus fréquentes sont les lithiases de la glande sous maxillaire. Elles se font +++au niveau du canal de wharton la stase salivaire en amont se traduit par une tuméfaction de la région sous maxillaire
- Le curage des ganglions sous maxillaire s'accompagne systématiquement de l'ablation de la glande.(Vu la proximité des rapports).
- Lors de la chirurgie de la glande sous maxillaire il faut faire attention au rameau sous mentonnier du nerf facial et au nerf lingual.
- Lors de la chirurgie de la glande parotide il faut faire attention au nerf facial.

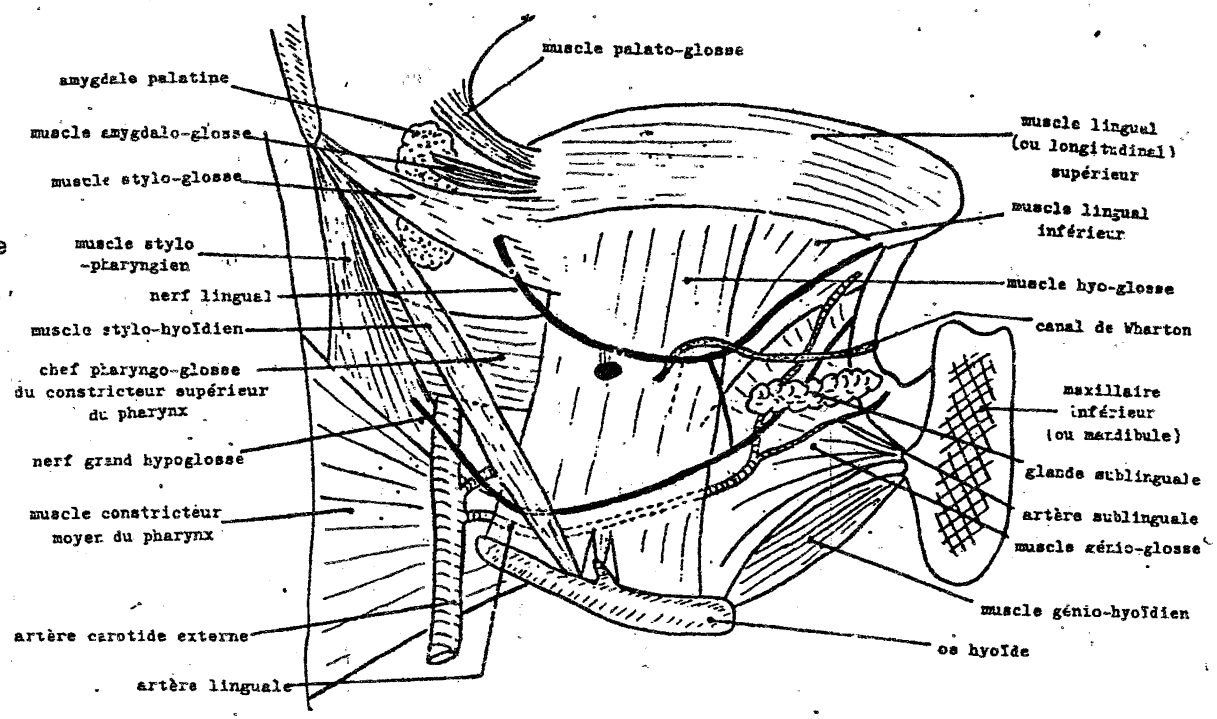

(6)

GLANDES SALIVAIRES : SITUATION

Côté Gauche

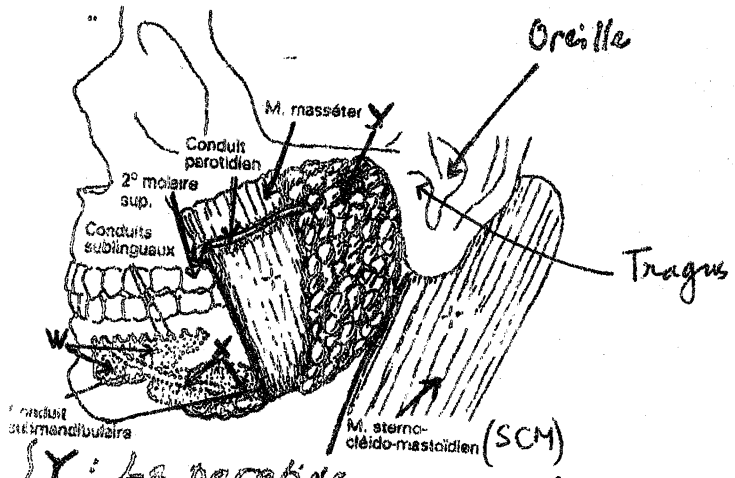

Y : La parotide
X : La gl. sous-maxillaire (sub-mandib.)
W : gl. sub-linguale.

LOGE PAROTIDIENNE

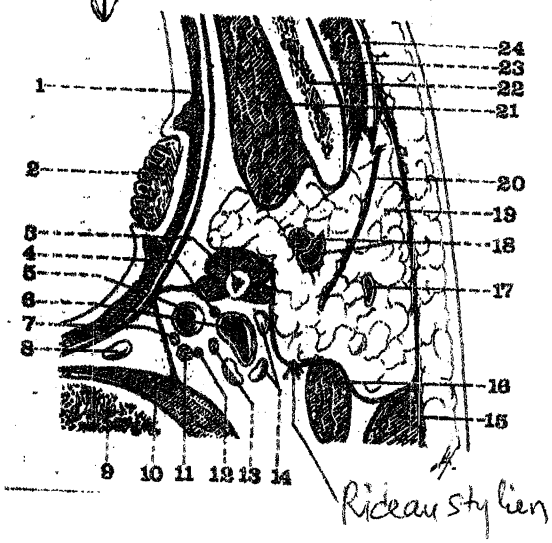

Coupe horizontale passant par la parotide et par l'espace sous-parotidien postérieur.
(côté droit, segment inférieur de la coupe).

1. Muscle constricteur supérieur du pharynx.
2. Amygdale palatine.
3. Apophyse styloïde.
4. Nerf glosso-pharyngien (IX).
5. Artère carotide interne.
6. Veine jugulaire interne.
7. Nerf grand hypoglosse (XII).
8. Ganglion lymphatique rétro-pharyngien.
9. Corps de l'axis.
10. Muscle grand droit antérieur.
11. Ganglion cervical supérieur du sympathique.
12. Nerf pneumogastrique (X).
13. Nerf spinal (XI).
14. Ganglions lymphatiques de la chaîne jugulaire.
15. Muscle sterno-cléido-mastoïdien.
16. Ventre postérieur du muscle digastrique.
17. Veine jugulaire externe.
18. Artère et veine carotides externes.
19. Glande parotide.
20. Nerf facial (VII).
21. Muscle ptérygoïdien interne.
22. Maxillaire inférieur (ou mandibule).
23. Muscle masséter.
24. Canal de Sténon.

LOGE S/S MAXILLAIRE

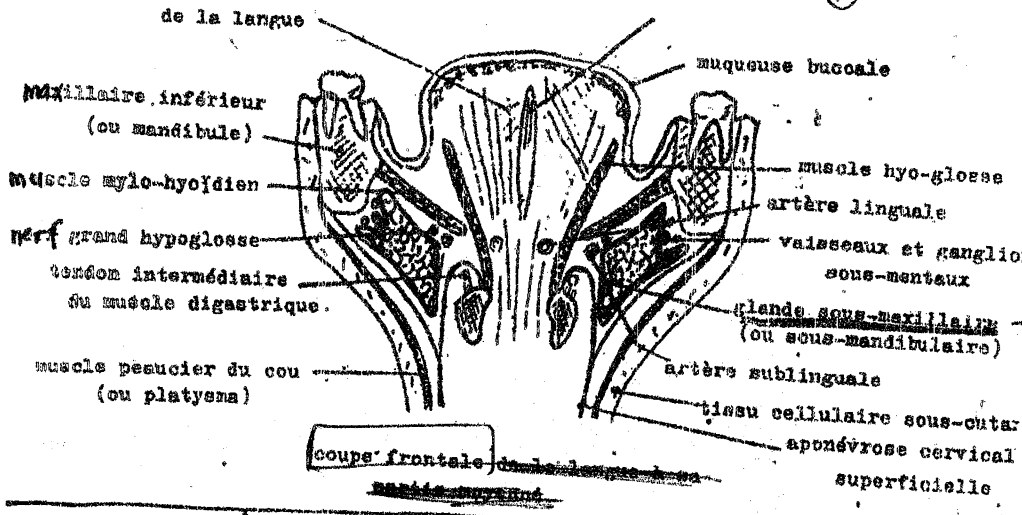

coupe frontale ~~de la langue à sa partie moyenne~~

LOGE SUBLINGUALE

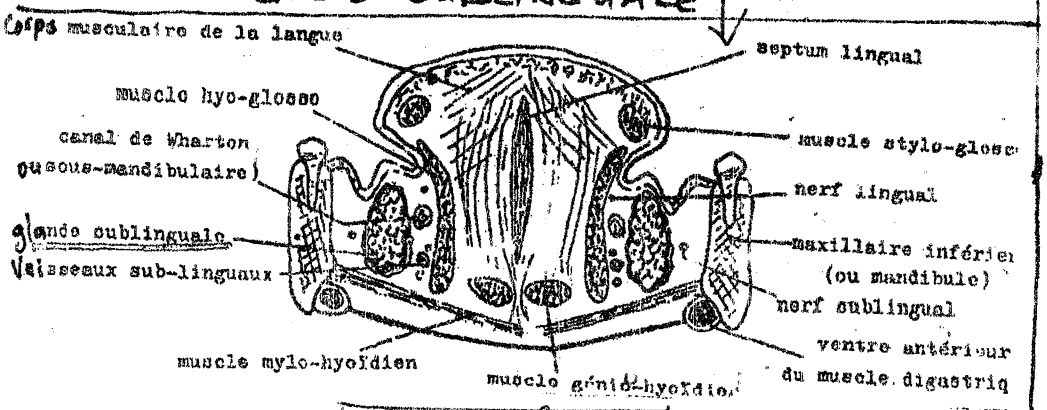

Coupe frontale

(7)

L

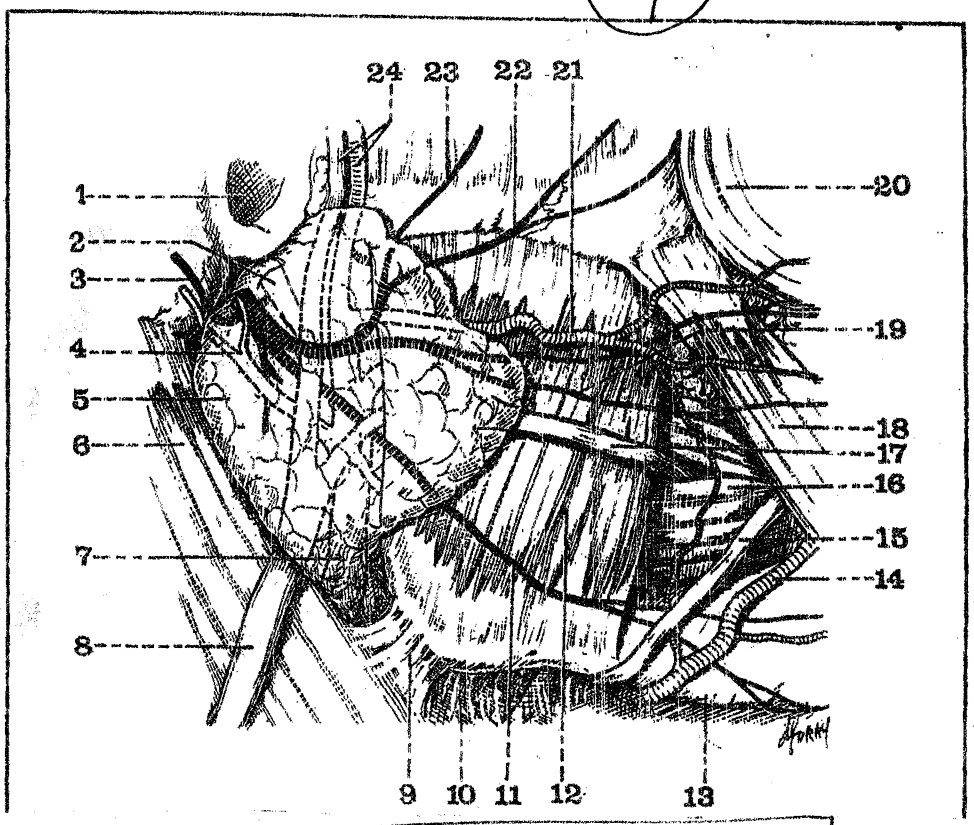

FIGURE 11

La glande parotide et les branches du nerf facial.

1. *Conduit auditif externe.*
2. *Apophyse styloïde.*
3. *Branche auriculaire postérieure du facial.*
4. *Artère auriculaire postérieure.*
5. *Glande parotide.*
6. *Muscle sterno-cléido-mastoïdien.*
7. *Artère carotide externe.*
8. *Veine jugulaire externe.*
9. *Bandelette maxillaire.*
10. *Muscle hyo-glosse.*
11. *Branche cervico-faciale du facial.*
12. *Muscle masséter.*
13. *Maxillaire inférieur.*
14. *Artère faciale.*
15. *Veine faciale.*
16. *Muscle buccinateur.*
17. *Canal de Sténon.*
18. *Muscle grand zygomatique.*
19. *Rameau buccal supérieur du facial.*
20. *Faisceau orbitaire du muscle orbiculaire des paupières.*
21. *Artère transversale de la face.*
22. *Rameau palpébral du facial.*
23. *Rameau frontal du facial.*
24. *Artère et veine temporales superficielles.*

RAPPORTS DE LA PAROTIDE

• Vue lat. D.

FIGURE 15

La région sous-maxillaire.

1. *Masséter.*
2. *Stylo-hyoïdien.*
3. *Ventre postérieur du digastrique.*
4. *Artère occipitale.*
5. *Hypoglosse.*
6. *Carotide externe.*
7. *Jugulaire interne.*
8. *Carotide interne.*
9. *Artère linguale.*
10. *Artère faciale.*
11. *Hypoglosse.*
12. *Os hyoïde.*
13. *Hyoglosse.*
14. *Glande sous-maxillaire.*
15. *Mylo-hyoïdien.*
16. *Ventre antérieur du digastrique.*
17. *Maxillaire inférieur.*
18. *Artère faciale.*
19. *Veine faciale.*

(La flèche indique le trajet du rameau mentonnier du facial).

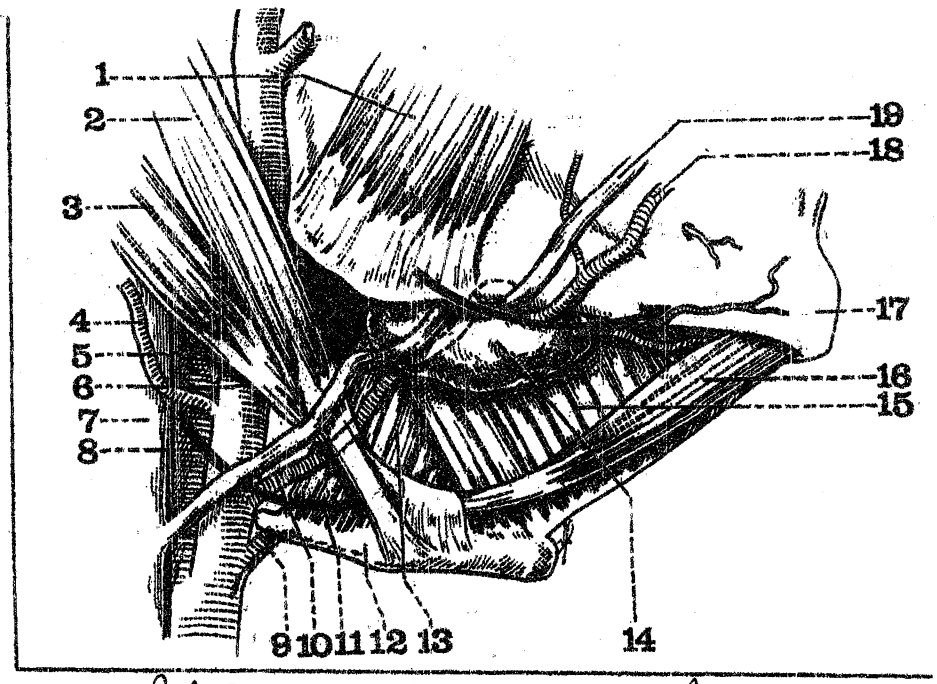

RAPPORTS DE LA SOUS-MAXILLAIRE

• Vue lat. D.